Aus der Universitätsfrauenklinik Berlin.
Direktor: Geheimer Medizinalrat Prof. Dr. W. Stoeckel.

# Ueber einseitiges Fehlen der weiblichen Adnexe.

---

**Inaugural-Dissertation**

zur Erlangung der medizinischen Doktorwürde an der

Friedrich Wilhelms-Universität zu Berlin

---

Von

**Paul Wrede,** approb. Arzt aus Erfurt

---

Tag der Promotion: 28. 1. 1931

225

Gedruckt mit Genehmigung
der
Medizinischen Fakultät der Universität Berlin.

---

Dekan: Geh.-Rat Prof. Dr. Stoeckel.
Referent: Prof. Dr. Hornung.
Korreferent: Geh.-Rat Prof. Dr. Stoeckel.

R. UNIV.
BIBLIOTHEEK
LEIDEN

Das einseitige Fehlen der weiblichen Adnexe ist schon den alten Aerzten aufgefallen. Zuerst wird ein solches von Morgagni[1] im Jahre 1749 erwähnt. Dieser Veröffentlichung von Morgagni schließen sich erst ein Jahrhundert später (1849) drei Fälle von Kiwisch an. Dieser einseitige Adnexmangel wurde von den gen. Autoren als Hemmungsbildung gedeutet.

1860 folgte eine ziemlich umfangreiche und grundlegende Arbeit von v. Rokitansky, welche als erster ausführliche Erklärungen über die Aetiologie des einseitigen Adnexmangels gibt. In seiner Abhandlung „Ueber Abschnürung der Tuben und Ovarien und über Strangulation der letzteren durch Achsendrehung" unterscheidet er vier Gruppen. Im wesentlichen lassen sich auch heute nicht mehr Gruppen unterscheiden. Eine wenig modifizierte und zugleich erschöpfende Klassifikation gibt Kermauner an. Um einen guten Ueberblick über den ganzen Stoff zu haben, was ja das Verständnis dieser Arbeit erleichtert, halte ich für angebracht, im kurzen diese Klassifikation (von Kermauner) aufzuführen.

Er unterscheidet fünf Gruppen:

Zur 1. Gruppe gehören alle die Fälle, bei denen der Eierstock, die Tube und das Uterushorn derselben Seite fehlen; dagegen ist nur eine ganz flache tiefliegende Falte im Becken vorhanden, welche als Rest der Genitalplatte aufgefaßt wird. Gleichzeitig fehlen auf derselben Seite die Niere und der Harnleiter, ferner sämtliche Reste und Abkömmlinge des Wolffschen

---

1. Venter antem uterum exhibuit in sinistram partem valde inclinatum. Ab eademque parte nullum prorsus ovarii, nullum finis tubae vestigium perattente inquirenti mihi licuit apprehendere. Tuba euim — non cava, sed solida vix ab utero tractum digitorum transversorum emensa erat trium, cum ibi repente desinebat, neque indicium laesionis, corruptionis, cicatricis ullum vel minimum illic, ant in vicinia apparebat; ut a primordiis usque se ita res habuisse videretur.

Körpers und Ganges, ebenso das Lig. rotundum und der Leistenkanal.

Die zu dieser Gruppe gehörigen Fälle sind äußerst selten. Sicher gelten nur drei Fälle dieser Gruppe, welche Ballowitz erwähnt. Fragliche Fälle sind die von Guizetti und Pariset, Groß, Tschistowitsch und Schatz.

Zur 2. Gruppe werden alle die Fälle gerechnet, bei denen der Uterus normal gebildet ist, während von der Tube nur ein Stumpf von normaler Dicke und verschiedener Länge ($\frac{1}{2}$ bis $1\frac{1}{2}$ cm.) mit abgerundetem, verschlossenem abdominalem Ende vorhanden ist. Die anderen Organe sind alle normal. Oefters ist das Lig. latum am freien Rande derber. Als Entstehungsursache gibt hier Kermauner nur vorausgegangene Stieldrehung mit nachfolgender Nekrose an. (Fälle: Heschl, von Franqué, Marchand, Ogorek, Wagner und Schweitzer.) Zu dieser Gruppe gehört sehr wahrscheinlich — was ich jetzt schon erwähnen möchte — der Fall, welcher diese Arbeit veranlaßt hat.

Bei der 3. Gruppe fehlt nur der eine Eierstock. Die gleichseitige Tube ist vorhanden und stellt sich als ein Strang, welcher lateral immer dünner wird und in seinem medialen Teile ein Lumen aufweist, dar. Am Rande des Lig. latum verliert sich dieser Strang. (Fälle: Scanzoni, Herzl und als fraglich Wagner und Wiechers).

Bei der 4. Gruppe sind im wesentlichen die gleichen Verhältnisse wie bei Gruppe drei, nur daß hier die Tube normale Länge hat und schon an der Abgangsstelle vom Uterus dünn ist. Ferner zeigt sie schwache Windungen und endet sich verjüngend mit einem kleinen Knopf. Eine kaum erkennbare Unebenheit befindet sich an der Stelle, wo das Ovarium zu vermuten wäre. (Fall: Maresch.)

Zur 5. Gruppe gehören die Fälle, bei denen ein Ovarium fehlt, während die gleichseitige Tube und die übrigen Genitalorgane normalen Befund bieten (Fall: Kraul, frgl. Hauser).

Für die Gruppen 2; 3; 5 gibt Kermauner die Bezeichnung Fehlbildung nicht zu. Unerklärt bleibt nach ihm der Fall der Gruppe vier. Als echte Fehlbildungen läßt er die Fälle der Gruppe 1 gelten. Das sichere Vorkommen dieser Fälle sei aber noch zu belegen.

Die Befunde in unserem Falle sind folgende:

Anamnese: Familienanamnese o. B. Eigene Anamnese: In der Jugend nie ernstlich krank gewesen. Menarche mit 12 Jahren. Die Menses sind im 4 wöchentlichen Cyklus bei 3—4-tägiger Blutungsdauer immer regelmäßig gewesen. 1 Partus (1901) mit normalem Wochenbett. Ein Abort 1908. Im 28. bis 30. Lebensjahr hatte Pat. des öfteren an Harndrang gelitten. Menopause 1920.

Jetzige Erkrankung: Seit Mitte Juni 1927 klagt sie über Schmerzen im ganzen Oberbauch, welche sich nach heißen Umschlägen besserten; 8 Tage nach Beginn dieser Schmerzen (Mitte Juni) hatte sie 2 Tage lang besonders heftige Schmerzen in der linken Adnexgegend. Die Schmerzen waren da so heftig, daß sich die Pat. weder bücken noch bewegen konnte und sich zu Bett legen mußte. Die Schmerzen in der linken Adnexgegend bestanden — wenn auch nicht so heftig wie an jenen beiden Tagen — bis zur Klinikaufnahme. In den letzten Wochen bestand noch häufiger Harndrang o. bes. Schmerzen.

Status: 47-jährig. Pat. von blassem Aussehen in gutem E.Z. und leidlichem K.Z. Herz und Lunge o. B. Das Abdomen ist durch einen bis zum Rippenbogen reichenden Tumor aufgetrieben. An dem Tumor sind Stellen von weicher und harter Konsistenz fühlbar.

Genitalbefund: Vulva o. B. Vagina eng. Wässeriger Ausfluß. Portio links hinten oben im ganzen als Grübchen fühlbar. Der Uterus ist nicht abzugrenzen. Man fühlt von der Vagina aus einen anscheinend prall-elastischen Tumor, der das ganze kleine Becken ausfüllt und nach oben bis zum Rippenbogen emporsteigt. Portioschleimhaut o. B. Muttermund grübchenförmig.

Klinische Diagnose: Subseröses Myom? Ovarialtumor?

Operationsbericht: Bei der Operation präsentieren sich nach Eröffnung der Bauchhöhle zwei große, in Nabelhöhe aufeinanderstoßende Tumormassen, die — wie sich später herausstellt — vom rechten Ovarium ausgehen. Der untere Tumor ist intraligamentär entwickelt und außerdem breitbasig mit der gesamten Bauchwand verwachsen. Die Präparation gestaltet sich aber sehr leicht, nachdem die Sachlage erkannt ist. Es gelingt, die Tumoren vor die Bauchwunde zu luxieren und die rechten Ligg. zu versor-

gen. Supravaginale Amputation des Uterus. Beim Versorgen des linken Lig. rotumdum fällt auf, daß die linken Adnexen vollkommen fehlen. — Nach Ausschälen des rechtseitigen intraligamentären Tumors wird sofort festgestellt, daß der rechte Ureter an der Innenfläche des Tumors mit großer Schleifenbildung an der Tumorwand entlangzieht. Der linke Ureter kommt nicht zu Gesicht.

Operationsdiagnose: Rechtsseitiges Ovarialcystom u. Fehlen d. lk. Adnexe.

Beschreibung des Operationspräparates:

A. Makroskopisch: (s. Abb.). Das rechte Lig. ovar. propr. geht als 5 cm langer dicker Strang auf das Cystom über. Die rechte lang ausgezogene Tube schlingt sich zwischen 2 Teilen des Tumors vor und endigt blind auf ihm. Das Corpus uteri setzt sich mit dem rechten Horn auf dem Tumor verzogen schief nach oben fort, während der linke Tubenstumpf mit dem lk. Lig. ov. propr. und dem lk. Lig. rotundum wesentlich tiefer abgeht. Der Uterus hat asymmetrische Form und es entspricht die rechte Seite einem einseitigen Horn des Uterus, weil oberhalb des Abganges der linken Tube noch ein breites Lumen im rechten Horn — etwa 1½ cm hoch — zu verfolgen ist. Auch liegt die Abgangsstelle der linken Tube nur etwa 2 cm über dem inneren Muttermund. An der rechten Tube dagegen ca. 7 cm über dem inneren Muttermund. — Die linke Tube endigt nach 1½ cm langem Verlaufe blind, konisch und mit leicht zugespitztem Ende in enger Verbindung mit dem stumpfen Ende des linken Lig. ov. propr., während weiter uterinwärts beide Teile durch eine tiefe Furche scharf von einander abgesetzt sind. Das linke Lig. ov. propr. hat eine Länge von höchstens 1 cm. Die Tube hat eine enge Lichtung und eine ringförmig angeordnete Muskelwand. Das linke Lig. rot. setzt unmittelbar vor der Tubenabgangsstelle vorn am Uterus an und ist am Präparate 2 cm lang zu verfolgen. Es ist operativ abgesetzt und im ganzen etwas dünn, aber nicht wesentlich dünner als das der rechten Seite. Die lk. Tube hat eine walzenförmige Gestalt von 4 mm Durchmesser und 6 mm Länge.

B. Mikroskopisch:

Das 1. Präparat ist ein Stück Corpus uteri in Höhe der Abgangsstelle der linken Tube. Es zeigt eine sehr dünne atrophische

Schleimhaut mit unregelmäßiger Grenze zur Muskulatur. In allen Teilen ist die Schleimhaut mit collagenem Bindegewebe durchsetzt, welches besonders in der oberen Lage sehr kernarm ist. Die tieferen Schichten sind etwas zellreicher. In der Basalschicht der Schleimhaut — zunächst der Muskulatur — vereinzelte lymphocytäre Zellhaufen. Die Drüsenschläuche sind sehr eng und zeigen kurzen, unregelmäßigen Verlauf. Nur einzelne Drüsen sind cystisch erweitert. Das Epithel ist durchweg niedrig und die einzelnen Zellen sind von den Kernen fast völlig ausgefüllt. Die Muskelbündel werden von reichlichem collagenem Bindegewebe in Gruppen abgetrennt. Die Muskelzellen sind durchweg atrophisch und enthalten kleine Kerne. In den Gefäßwänden (Adventitia) starke Quellung der elastischen Bänder.

Das 2. Präparat ist ein Stück linke Tube mit lk. Lig. ov. propr. (uteriner Teil). Die Tube hat eine enge Lichtung mit einzelnen Aussackungen, die sich tief in die Muskulatur erstrecken. Eine dieser Aussackungen reicht bis an die Oberfläche mit deren Epithel sie scheinbar zusammenhängt. Das Epithel der Lichtung und der Ausstülpungen wird von einem lang-spindelzelligen Gewebe, welches sich sehr unregelmäßig ausdehnt, begleitet. Die Muskulatur der Tube, ebenso die des Lig. ov. propr. ist atrophisch.

Das 3. Präparad ist ein Stück blindes Tubenende mit Lig. ov. propr. und Lig. rot. ferner einem seitlichen Teil des Lig. latum. Das blinde Tubenende hat eine einfache Lichtung ohne Faltenbildung und ein unregelmäßiges Schleimhautbindegewebe, welches sich über das blinde Lumen hinaus noch eine kurze Strecke lang fortsetzt.

Nach den angegebenen Befunden handelt es sich also in unserem Falle um einen einseitigen Mangel des Ovariums mit gleichseitigem Fehlen des lateralen Tubenteils. Die Fälle, in denen das Ovarium völlig fehlte, sind äußerst selten. Ich habe in der Literatur nur 12 finden können. (Morgagni, Earl, Kiwisch (2), Eggers, Kaufmann, Ogorek, Hauser, Herzl, Sachs, Bronnikowa, Kakuschkin). Bei den meisten ähnlichen Befunden — in annähernd hundert Fällen — fand sich das Ovarium als abgeschnürter Körper in der Bauchhöhle. Gewöhnlich war es dann pathologisch verändert (Cyste, Dermoid) und lag als solches frei in der Bauchhöhle (oft im Douglas; Baum-

garten u. a.) oder war an Beckeneingeweiden, Netz (Lipschütz, Schweitzer) und Peritonaeum adhaerent.

In Morganis Fall handelte es sich um ein völliges linksseitiges Fehlen der Adnexe bei einer Frau in mittleren Jahren. Der Uterus, welcher nach links geneigt war, zeigte auf der gleichen Seite einen ungefähr 4 cm langen soliden Tubenstumpf. Selbst bei sorgfältigstem Nachsuchen fand er das linke Ovarium und den lateralen Tubenteil nicht. Da auch keine Narben und alte Entzündungsresiduen vorhanden waren, erklärte er diesen Adnexmangel als congenital.

Im Falle Earls fehlten bei einer 27-jährigen Leiche das linke Ovarium mit der ampullären Tube. In der Umgebung des Genitales fanden sich zahlreiche Entzündungsadhaesionen. Der Uterus und die rechten Adnexe waren regelrecht entwickelt. Earl führt diesen einseitigen Adnexverlust auf Erkrankungen, welche im intrauterinen Leben statthatten, zurück. Er glaubt, daß das Ovarium resorbiert wurde.

Kiwisch berichtet 2 Fälle über völliges einseitiges Fehlen des Ovariums. Einmal fehlte das linke Ovar, wobei ein Rest der Tube von 13 mm Länge vorhanden war. Uterus und rechte Adnexe boten keine Besonderheiten. Im anderen Falle war das rechte Ovarium nicht vorhanden. Von der rechten Tube war nur ein 8,7 mm langer Stumpf erhalten geblieben. Uterus und linke Adnexe waren regelrecht entwickelt.

Eggers erwähnt einen einseitigen Mangel des lk. Ovariums, während sonst das Genitale regelrecht entwickelt war. Das rechte Ovarium war cystisch entartet.

Kaufmann demonstierte in einer Sitzung der Berliner Geb.-Gynäkol.-Gesellschaft einen exstirpierten Uterus, an welchem die linken Adnexen völlig fehlten. Uterus und rechte Adnexe waren ohne Besonderheiten.

Ogorek beschreibt einen Fall, bei welchem das lk. Ovarium fehlte. Statt der linken Tube fand sich nur ein 2 cm langer, spitzkonisch zulaufender Stumpf. Rechts war ein Adnextumor. Als Ursache der Abschnürung gibt er in seinem Falle eine sekundäre Tuberkulose des Genitales an.

In einem Fall von Hauser fehlt das rechte Ovarium und das rechte Lig. ovar, propr. Von der Tube ist ein 1,5 cm langer

Stumpf von normaler Dicke vorhanden. Dieser Stumpf verjüngt sich dann bald und läuft als dünner Strang am oberen Rande des Lig. latum bis zur seitlichen Beckenwand. Diesen Strang faßt er als die ursprünglich normale Tube auf.

In dem Falle Herzl fehlt das rechte Ovarium, während das linke in eine faustgroße Dermoidcyste umgewandelt war. Anstelle der rechten Tube befand sich ein $3^1/_2$ cm langer Stumpf von 3 mm Dicke.

Im Falle Sachs war ebenfalls das linke Ovarium in ein Dermoid verwandelt, während rechts das Ovarium völlig fehlte und die Tube nur als 4 cm langer Stumpf vorhanden war. Die Dicke dieses medialen Tubenrestes betrug 4 mm.

Bronnikowa stellte bei einer Kranken, welche wegen Uteruskarzinom operiert wurde, ein Fehlen des rechten Ovariums fest. Auf der gleichen Seite war ein Tubenrest, welcher medial auf 1 cm Länge von gewöhnlicher Dicke war und sich dann verjüngend in das Lig. latum verlor. Links befand sich ein hühnereigroßes Dermoid. Bronnikowa denkt sich in seinem Fall den Adnexmangel durch Abschnürung im fetalen Leben der Patientin entstanden.

Den letzten in der Literatur beschriebenen Fall erwähnt Kakuschkin. Bei einer Operation ergab sich als Zufallsbefund ein rechtsseitiger Adnexmangel. Am Uterus zeigte sich an der Stelle des rechten Tubenabganges eine „auf sternförmigen Narben sitzende erbsengroße, knopfförmige Verdickung". Kakuschkin erklärt in seinem Fall das Fehlen des Ovariums als sekundären Defekt. Außer diesen 12 Fällen, welche von dem völligen Fehlen eines Ovariums berichten, gibt es annähernd hundert Fälle, in denen nur eine einseitige Zusammenhangstrennung der Adnexe vom Uterus zustandegekommen war. Die Abschnürung der weiblichen Adnexe — ohne völliges Fehlen — ist also kein so überaus seltenes Vorkommnis. Selten sind aber, wie die obige Zusammenstellung zeigt, die Fälle, in denen die Adnexe einseitig völlig fehlte.

Wie kommt es nun zu einem einseitigen Adnexmangel? Zunächst wäre an eine angeborene Hemmungs- bezw. Defektbildung zu denken. Vor v. Rokitansky (1860) sind auch ausnahmslos alle Fälle dieser Art als primäre Mißbildungen gedeutet worden.

Durch zahlreiche Arbeiten (Martin, Nagel, Kermauner u. a.) hat sich aber nun ergeben, daß isolierte Miß- bezw. Defektbildung der einseitigen Adnexe äußerst selten ist. Wenn das übrige Genitale eine normale Gestaltung zeigt, so kann man mit großer Sicherheit sagen, daß eine isolierte Hemmungsbildung von vornherein höchst unwahrscheinlich ist. Besonders Kermauner gibt an, daß „echte Hemmungsbildungen, welche sich auf eine frühe Entwicklungszeit beziehen lassen, doch nur unter Mitbeteiligung benachbarter Organe oder ganzer Metameren denkbar sind. Denn eine früh einwirkende Noxe wird notwendigerweise mehrere auf kleinstem Raum zusammengestaute Zellkomplexe, die später weit auseinanderrückende Organgruppen repräsentieren, in ihrer morphogenetischen Potenz schädigen". Die Fälle der Gruppe 1 der Kermaunerschen Klassifikation — in denen ein gleichseitiger Nierendefekt vorlag — sind somit als reine Mißbildungen aufzufassen. Es sind dies die drei Fälle von Ballowitz, in denen neben dem Adnexdefekt ein gleichseitiger Nierendefekt vorhanden war. In all den anderen Fällen, in denen sich ein regelrecht entwickeltes Genitale und regelrecht ausgebildeter Harnapparat vorfanden, ist wohl der Adnexverlust durch sekundäre Prozesse zustandegekommen. Kermauner hat des öfteren darauf hingewiesen, daß bei einem angeborenen Genitalverschluß — welcher noch nicht einmal unbedingt vorhanden zu sein braucht — und bei einer Hypersekretion in das Genitale durch Austreten des Sekretionsinhaltes in die Bauchhöhle eine Fremdkörperperitonitis bei kleinsten Kindern sich entwickeln kann. Diese Peritonitis kann sich flächenhaft über die Beckenorgane ausdehnen. Seltener kann es da auch zu strangförmigen Adhaesionen kommen. Kermauner führt mehrere Fälle (Foerster, Rosenburger, Simpson, Ballantyne, Gilfrich) an, wobei es zu Strangbildungen zwischen Becken- und Baucheingeweiden kam. Solche Stränge können nun zur Strangulation der Adnexe führen und dabei eine Kompression der Venen mit Blutabflußverhinderung hervorrufen, während die arterielle Zufuhr erhalten bleibt. Es wird dabei zu Hämorrhagien in das keimgewebsreiche Parenchym des Ovariums kommen und das Ovarium schließlich in eine Blutcyste (Heschl) verwandelt werden. Nekrosen an der Strangulationsstelle werden dann bald zur Spontanabtrennung des Ovars mit dem lateralen Tubenrest führen.

Das abgetrennte Ovarium, welches sich dann als freie Blutcyste darstellt, kann, wenn das Kind am Leben bleibt, leicht resorbiert werden, da es sich im wesentlichen nur um eine dünne Bindegewebskapsel und verändertes Blut handelt. In solch' einem Falle hätten wir dann ein kongenitales Fehlen der weiblichen Adnexe.

Im späteren Leben kann es auch zu Abschnürungen kommen, wobei die Strangbildung durch chronische Appendicitis oder chronisch-entzündliche Adnexerkrankungen veranlaßt wird. Der Abtrennungsmodus wird dann der gleiche wie oben senin. Da das ältere Ovarium aber derber und bindegewebsreicher ist, wird es weniger zu ausgedehnteren Blutungen kommen. Solch abgeschnürtes Ovarium wird wegen des zahlreiche Narben enthaltenden Stromas und der derben Albuginia viel schwerer einer Nekrose mit nachfolgender Resorption anheimfallen, wie der kindliche Eierstock. Diese Ovarien, welche reichliches Binde- und Narbengewebe enthalten, werden eher verkalken (Baumgarten) oder organisiert werden und eventuell verknöchern. (v. Rokitansky.) Das Schicksal des abgeschnürten Ovariums ist also ganz vom Alter und seiner Beschaffenheit abhängig.

Als andere Ursache der Adnexabschnürungen kommt die Strangulation durch Torsion in Frage. Der Vorgang der Achsendrehung an den weiblichen Adnexen ist durch zahlreiche Beobachtungen studiert und klargelegt worden, so daß es einer ausführlichen Besprechung hier nicht bedarf. Ich verweise da auf die grundlegenden Arbeiten von Sellheim u. a. Die Folgezustände bei Achsendrehungen sind die gleichen, wie bei der Strangulation durch pseudomembranöse Stränge. Es entwickelt sich ebenfalls eine Ischämie der Adnexe, wobei schließlich durch Nekrosen an der Torsionsstelle eine Abtrennung der Adnexe erreicht wird.

Als weiteres aetiologisches Moment einer Spontanabtrennung des Ovariums mit lateralem Tubenteil gibt v. Rokitansky Zerrung an. Diese Zerrung kann nach ihm durch Tumoren oder pseudomembranöse Verwachsungen hervorgerufen werden. v. Rokitansky glaubt, daß sogar eine gesunde Tube durch dauernde Zerrung getrennt werden kann. Ogorek gibt dies allerdings nur in beschränktem Maße zu. Nach ihm bedeutet die stete Zerrung für die normale, anatomisch intakte Tube einen Reiz, auf den sie stets mit Hypertrophie antwortet; ganz analog mit

der Arbeitshypertrophie anderer Organe. Ein Beweis dafür sind die mächtig ausgezogenen, aber völlig intakten und durchgängigen Tuben bei Ovarialtumoren, wie sie in der Literatur in geradezu monströsen Exemplaren beschrieben sind (Küstner, Breisky, Payr). Auf Grund dieser Fälle leugnet Ogorek, daß eine normale Tube überhaupt durch steten Zug zur Atrophie mit nachfolgender Kontinuitätstrennung gebracht werden könne. Nach seinen Ausführungen setzt er jedesmal eine Parenchymlaesion im Kontinuum der Tube voraus, der zufolge Elastizität und Regenerationsfähigkeit des Gewebes an dieser Stelle herabgemindert oder aufgehoben, oder aber dieses selbst durch Narbengewebe ersetzt wird.

Dieser Parenchymläsion kann die verschiedenste Aetiologie zugrunde liegen. Z. T. sind es die als selbständige Abtrennungsursachen oben genannten Vorgänge der Strangulation und Torsion, die durch ihre schädigende Einwirkung das Gewebe an der Strangulations- bezw. Torsionsstelle soweit lädieren, daß ein leichter Zug genügt, um die Adnexabtrennung zu bewirken. Als selbständige Erkrankung des weiblichen Genitales, die auf die Adnexe übergreifen und dann die Tube durchfressen — zumal wenn ein vom Tumor ausgehender Zug an ihr (d. Tube) die Zirkulation erheblich stört — sind folgende zu nennen: In erster Linie die Genitaltuberkulose, welche in der für sie charakteristischen Weise gerade mit Vorliebe schlecht genährte und schlecht durchblutete Organe befällt. Wenn sie den Adnexstiel befällt, dann kann sie ihn arrodieren und durch Bildung von tuberkulösen Granulationen brüchig machen. An dieser Stelle vermag sich der geschädigte Adnexstiel nicht zu regenerieren, und so wird er, sei es durch Trauma oder sei es durch Zug von Verwachsungen, schließlich abreißen.

Eine weitere Ursache der Stiellläsion, welche zur schließlichen Abtrennung durch Zerrung führt, ist das Karzinom. Es ist leicht erklärlich, das ein Ovarialkarzinom, welches auf die Tube übergreift, diese innerhalb kurzer Zeit stark schädigt und äußerst brüchig werden läßt. Es ist dann für alle oben angeführten Ursachen ein leichtes, die Zusammenhangstrennung der weiblichen Adnexe zu ermöglichen.

Die seltenste Abtrennungsursache ist wohl das Trauma selbst. Das Trauma kann ja wahrscheinlicherweise durch unmittelbare Einwirkung einer hohen Gewalt oder durch brüske Aenderung des intraabdominellen Druckes eine Durchtrennung — eines vielleicht gar schon geschädigten Adnexstieles — zustande bringen.

Es waren dies in der Hauptsache die ätiologischen Momente, die für eine Adnexabtrennung in Frage kommen. Das Schicksal der abgetrennten Adnexe hängt dann — wie oben schon gesagt — von dem Alter und der Beschaffenheit des Ovariums ab.

Betrachten wir nun nochmals die ätiologischen Momente unter dem Gesichtspunkte, die Aetiologie des vorliegenden Falles von völligem einseitigem Fehlen des Ovariums festzustellen, so sind wir in der Lage, von vornherein alle Ursachen infektiöser oder neoplastischer Natur abzulehnen. Weder der Befund in abdomine, noch die makroskopische und histologische Untersuchung des Präparates ließen einen Anhaltspunkt für diesen Abtrennungsmodus erkennen. Die Stelle an der Adnexe, an der die Ablösung stattgefunden hatte, war völlig reizlos und mit normalem Peritoneum überzogen. Am Präparat fand sich keine Spur spezifischer oder neoplastischer Prozesse. Eine Hemmungsbildung kann man auch ablehnen, da der sonstige Genitalbefund im entwicklungsgeschichtlichen Sinne normal war. Die asymmetrische Form des Uterus in unserem Falle muß man sich wohl durch Zerrung des Tumors entstanden denken. Für unseren Fall bleiben also nur noch drei Hauptmomente, welche die Ablösung der Adnexe bewirkten, übrig. Und zwar die Torsion, Strangulation und Zerrung des Stieles durch Adhäsionen des Tumors.

Gegen eine Zerrung am lateralen Adnexteil spricht das Nichtvorhandensein von Verwachsungen und Strängen an der Abtrennungsstelle. Wenn selbst auch Adhäsionen vorhanden gewesen wären, so hätte es sicher nicht zu einer Spontanamputation kommen können; denn nach Ogorek (s. oben) führt Zug allein nicht zu einer Stieltrennung.

Nach den oben angeführten Befunden kann man auch eine Strangulation ausschließen. Nichts spricht für diese Annahme, zumal an der Abtrennungsstelle keine derben Verwach-

sungsstränge zu finden waren. Auch das Peritonaeum des Beckens in der Gegend der Abschnürungsstelle erschien glatt und spiegelnd. Die miteinander verwachsenen Stümpfe des linken Lig. ovar. propr. und der linken Tube waren an ihrem freien Ende nicht mit dem Tumor adhärent. Deshalb kann man auch eine Läsion durch Drucknekrose ablehnen. Dies wird auch durch das intakte linke Lig. rotundum, welches an den Stümpfen dicht vorbeizieht, bestätigt.

So bleibt als letzte Ursache die Torsion übrig.

Die Torsion wird in allmählicher Progredienz den Adnexstielstiel geschädigt haben, so daß es dann zur lokalen Nekrose und Ablösung der Anhänge kam. Dies ist durchaus keine Diagnose per exclusionem; denn sämtliche Begleitumstände deuten auf die Torsion hin. Schon der anatomische Befund am Operationspräparat läßt daran denken. Und zwar ist es da die enge Verbindung der beiden Stümpfe des linken Lig. ovar. propr. und der linken Tube. Diese enge und spitze Verwachsungsverbindung hat die Ueberdrehung der linken Adnexe an jener Stelle veranlaßt. Ich selbst habe bei zwei Operationen von akuter Stieldrehung eines Adnextumors die gleichen anatomischen Verhältnisse gesehen. In den beiden Operationsfällen glichen die anatomischen Beziehungen — medial von der Torsionsstelle — ganz den Verhältnissen in unserem Falle.

Da in der Anamnese unserer Patientin sämtliche Anhaltspunkte einer akuten abdominalen Erkrankung fehlen, muß man einen langsamen Verlauf der Torsionsabschnürung annehmen. Die Schmerzen, welche einige Tage vor der Klinikaufnahme bestanden hatten, sind wohl als peritoneale Reizung — veranlaßt durch den Tumor — aufzufassen. Für Torsion spricht auch das Freisein von alten Verwachsungen und Verwachsungssträngen in der Gegend der linken Adnexstümpfe. Was die Achsendrehung erwirkt hat, ist nicht mit Sicherheit zu sagen. Sehr wahrscheinlich haben Bewegungen der Tumormassen den Anstoß dazu gegeben.

Ueber das Schicksal der abgedrehten Adnexe läßt sich nichts Bestimmtes sagen. Gleichfalls ist der Zeitpunkt der Abtrennung nicht zu bestimmen. Sollte die Abschnürung in einer frühen Lebensperiode stattgefunden haben, so kann man anneh-

men, daß es zu einer Nekrose mit nachfolgender Resorption der abgeschnürten Adnexe gekommen ist. Für eine Abschnürung in den späteren Lebensjahren — mindestens nach der Menarche — muß man vermuten, daß die abgetrennte Adnexe noch in der Bauchhöhle vorhanden und bei der Operation nicht zu Gesicht gekommen ist. Die Adnexe, welche durch die wahrscheinlich langsame und milde Torsion sehr atrophisch geworden ist, wird sich dann vielleicht noch als ein kleines, stark geschrumpftes (fibröses) Ovarium erhalten haben. Es ist ja auch möglich, daß es durch das sehr bewegliche Netz oder durch die beweglichen Darmschlingen in der Bauchhöhle „gewandert" ist. Irgendwo ist es dann adhärent und schwer auffindbar geworden. Deshalb ist bei Operationen, bei denen als Zufallsbefund eine Adnexe vermißt wird, überaus ratsam, die Bauchhöhle gründlichst danach abzusuchen. Denn in vielen Fällen ist die erst als verlustig geglaubte Adnexe noch nach längerem Suchen gefunden worden.

Zusammenfassend kann man also in unserem Falle sagen, daß es sich um eine einseitige Spontanabtrennung durch eine mild verlaufende Torsion handelt. Ueber das Schicksal der fehlenden Adnexe — ob resorbiert oder im Bauchraum adhärent — läßt sich nichts Sicheres sagen. Ferner kann man behaupten, daß das einseitige Fehlen der weiblichen Adnexe immer als ein sekundärer Defekt aufzufassen ist, sofern keine Hemmungsbildungen des Wolffschen Körpers (einseitiges Fehlen von Niere und gleichseitigem Harnleiter) vorhanden ist.

Nach diesen Erklärungen kann man wohl sagen, daß unser Fall der Gruppe 2 der Kermaunerschen Klassifikation einzubeziehen ist. Denn in den zu dieser Gruppe gehörigen Fällen wird ein Uterus von normaler Gestalt vorausgesetzt, was ja auch in unserem Falle zutrifft. Die geringe Asymmetrie, welche der Uterus hatte, ist ja kein Defekt im entwicklungsgeschichtlichen Sinne, sondern sekundär durch Zug des Tumors entstanden zu denken (s. oben). Ferner verlangt Kermauner, daß in diesen Fällen ein Tubenstumpf von $\frac{1}{2}$ bis $1\frac{1}{2}$ cm Länge und normaler Dicke vorhanden ist. Gleichzeitig soll das laterale Tubenende verschlossen und abgerundet sein. Auch dies trifft

in unserem Falle zu. Bei Vorhandensein dieser Befunde nimmt Kermauner als Abtrennungsmodus immer vorausgegangene Stieldrehungen an. Also auch dieser Vergleich entspricht meinen Erklärungen über die Abtrennungsart in unserem Falle.

---

Zum Schluß erlaube ich mir, meinem hochverehrten Lehrer, Herrn Prof. Dr. Hornung, für die freundlichst gewährte Unterstützung und Anregung bei Abfassung der Arbeit meinen besten Dank auszusprechen. Auch Herrn Prof. Dr. Robert Meyer, welcher mir bei der Deutung der makroskopischen und mikroskopischen Befunde behilflich war, bin ich zu großem Danke verpflichtet.

---

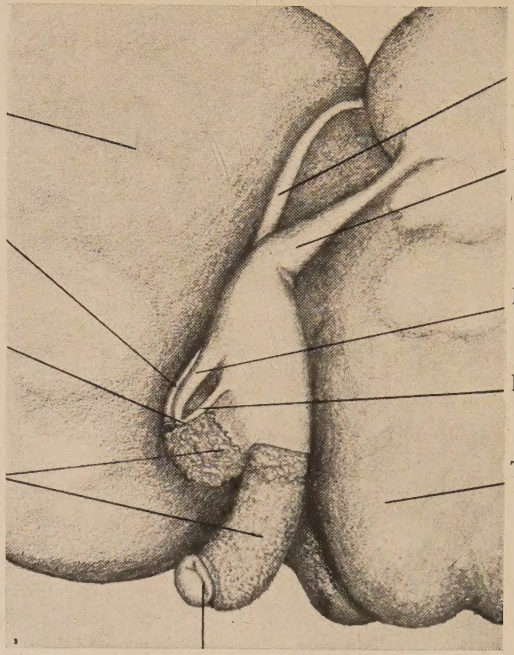
Tumor
lk. Lig. rotundum.
Verwachsungsstelle des Tubenstumpfes m. d. l. Lig. ov. pr.
Operative Abtragungsfläche
rechte Tube.
rechtes Lig. ovar. prop.
linker Tubenstumpf.
linkes Lig. ovar. prop.
Tumor
äußerer Muttermund.

Nagel: Entwicklung und Entwicklungsfehler der weibl. Genetalien. Veits Handb. 1. Aufl. 1897.
Nothnagel: Spezielle Pathologie und Terapie, 1908, S. 78. Die Mißbildung der weibl. Geschlechtsorgane.
Ogorek: Archiv f. Gyn. Bd. 102, 2. Heft, Berlin 1914, S. 300.
Olivet: Frankfurter Zeitb. f. Pathol. 1923. XXIX. S. 477.
Orth: Lehrbuch der speziellen pathol. Anat. Bd. II, S. 501.
Rokitansky, v.: Allgemeiner Wiener mediz. Zeitung, 1860, Nr. 2 u. Forts.
Rothorn, v.: Die Erkrankungen der weibl. Geschlechtsorgane, 2.Teil.
Sachs: Monatsschrift für Geburtshilfe und Gyn., Bd. XXXIII Februar 1911 Heft 2.
Schweitzer: Ein Fall von einseitiger Selbstamputation d. Adnexe. Zentralblatt f. Gyn. 1920, Nr. 19.
Stratz: Gyn. Rundschau 1913, S. 435.
Tschistowitsch: Seltener Fall einseitigen Fehlens der Niere und Anomalie d. Geschlechtsorgane bei einer Frau. Ref. Jahresbericht f. Urologie 1908, p. 28.
Wendeler: Krankheiten der Eileiter in Martins Handb. S. 14.
Wiechers: Ein Uterus bicornis septus cum vagina septa. Inaug. Diss. Göttingen 1879.

---

## Lebenslauf.

Am 17. Dezember 1903 wurde ich, Paul Wrede, als Sohn des Oberpostsekretärs Karl Wrede in Erfurt geboren. Nach dreijährigem Besuche der Vorschule ging ich auf die städtische Oberrealschule, welche ich Ostern 1924 mit dem Reifezeugnis verließ, über. Die Schulzeit in der Oberstufe wurde zwei Jahre lang unterbrochen, da ich während dieser Zeit als kaufmännischer Lehrling in einer Erfurter Maschinenfabrik tätig war.

Mein med. Studium begann ich Ostern 1924 in Göttingen. Nach 5 Semestern setzte ich mein Studium in Berlin fort und bestand hier im Juli 1929 das ärztl. Staatsexamen. Approbiert wurde ich am 1. August 1930.